I. Antiseptisch behandelte Fälle aus der Landpraxis.

II. Nothwendigkeit und Wichtigkeit der antiseptischen Wundbehandlung für den Arzt in der Landpraxis.

INAUGURAL-DISSERTATION

zur

Erlangung der Doctorwürde

in der

Medizin, Chirurgie und Geburtshilfe

unter dem Präsidium des

Herrn Geheimrath Prof. Dr. von Nussbaum

k. b. Generalstabsarzt à l. S.

Einer hohen medizinischen Fakultät

der

Ludwig-Maximilians-Universität

vorgelegt von

AUGUST OBERWEILER,

prakt. Arzt zu Reit im Winkel.

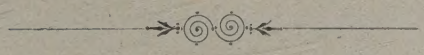

München 1888.

Kgl. Hof- und Universitätsbuchdruckerei von Dr. C. Wolf & Sohn.

I. Antiseptisch behandelte Fälle aus der Landpraxis.

II. Nothwendigkeit und Wichtigkeit der antiseptischen Wundbehandlung für den Arzt in der Landpraxis.

INAUGURAL-DISSERTATION

zur

Erlangung der Doctorwürde

in der

Medizin, Chirurgie und Geburtshilfe

unter dem Präsidium des

Herrn Geheimrath Prof. Dr. von Nussbaum

k. b. Generalstabsarzt à l. S.

Einer hohen medizinischen Fakultät

der

Ludwig-Maximilians-Universität

vorgelegt von

AUGUST OBERWEILER,

prakt. Arzt zu Reit im Winkel.

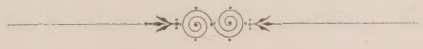

München 1888.

Kgl. Hof- und Universitätsbuchdruckerei von Dr. C. Wolf & Sohn.

Digitized by the Internet Archive
in 2026

https://archive.org/details/IA41548316_0269

Aseptisch und antiseptisch behandelte Fälle.

I. Mammaamputation.

Furtner Therese, 61 Jahre alt, von schwächlicher Körperconstitution, an Arthritis deformans leidend, Hände und Füsse durch Gichtknoten aufgetrieben, hochgradige struma vorhanden, Herz und Lungen gesund.

Patientin bekam zum ersten Male im Herbste 1877 eine Geschwulst an der linken Brust von dem Umfange eines Zehnpfennigstückes. Die Geschwulst wuchs den folgenden Winter über zwar langsam aber stetig und verursachte zeitweise ziehende Schmerzen in der Brust.

Im Jahre 1878 zog sie den Dr. Schlechter jr. von Kössen in Tirol zu Rathe. Dieser eröffnete ihr, dass die Geschwulst bösartiger Natur sein könnte, worauf sich Patientin zur Exstirpation herbeiliess, die wegen der struma ohne Narcose vorgenommen wurde. Das zur Untersuchung nach Innsbruck gesandte Stück wurde als carcinom befunden.

Patientin hatte nun Ruhe bis zum Winter 1883. Um diese Zeit zeigte sich eine kleine Erhebung in der Nähe der rechten Brustwarze, die allmählig zu einem hühnereigrossen harten Knoten mit angrenzenden, tiefer sitzenden, kleineren Knoten wurde.

An dem grossen Knoten ist die geröthete Haut nicht verschiebbar, fest mit demselben verwachsen und ganz verdünnt, so dass zeitweise seroese Flüssigkeit aussickert, die sich am Hemde zu einer Kruste verdickt. Verschiebbarkeit

des tumor gegen die Tiefe ist vorhanden; Brustwarze ist nabelig eingezogen, Achseldrüsen nicht vergrössert.

Es wird die Entfernung des tumor sammt der ganzen Brust angerathen, wozu sich Furtner auch bereit erklärte. Den Tag vor der Operation wird die Reinigung der ganzen Brustgegend vorgenommen: Waschung mit Seife, Schwefeläther und 5 % Carbolsäuresolution. Hernach wird ein feuchter Verband in der Weise angelegt, dass Carbolsäuregaze in $2^1/_2$% Carbolsäuresolution getaucht, ausgerungen und aufgelegt wird, darauf kommt dann Guttapercha mit einigen Gazebinden befestigt.

Dieser Verband bleibt bis zum nächsten Tage liegen. Am andern Tage, 7. Juni 1884, traf ich folgende Vorbereitungen zur Operation:

Als Operationslager wird ein Tisch mit ein paar Polstern belegt und mit erhöhtem Kopflager in der Mitte des Zimmers aufgestellt. Nebenbei stehen 2 Schüsseln mit 5 % Carbolsäuresolution. In die eine kommen die Instrumente und Tupfer aus Salicylsäurewatte. Der Inhalt der zweiten Schüssel dient zur Reinigung der Hände. Auf einem Stuhle liegt bereit Carbolsäuregaze, Makintosh, Catgut, antiseptische Seide und ein Glas Drainsröhren, Binden.

Assistenz wurde geleistet von einem Bauern, von der Chirurgentochter Hipper und meiner Frau.

Vormittags 8 Uhr machte ich eine nochmalige Desinfection der Brust.

Die Kranke wurde nun von mir chloroformirt und war bald nach einem unbedeutenden Excitationsstadium in Narcose. Die Narcose musste mit grosser Vorsicht gehandhabt werden, da Patientin mit einer bedeutenden struma behaftet ist.

Das Chloroform-Tuch gab ich nun der Hipper, die schon öfters bei Narcosen verwendet worden war.

Nach nochmaliger Waschung meiner Hände mit 5 % Carbolsäuresolution machte ich nun zuerst einen unteren,

dann oberen tiefen, noch im gesunden Gewebe verlaufenden, die Brustwarze umgehenden und zur Längsachse des Körpers schrägen und elliptischen Schnitt bis auf die Pectoralfascie hinein. Die spritzenden Arterien wurden von mir und meiner Frau mit den Schieberpincetten gefasst und mit Catgut unterbunden. Hierauf wurde die ganze Drüse mit dem der Fascie aufsitzenden Gewebe herausgeschält, wobei die Gefässe, auch die kleinsten, zur Verhütung einer Nachblutung Schnitt für Schnitt sofort unterbunden wurden. Es entstand eine ziemlich grosse Wundfläche, zu deren Deckung der obere und untere Hautlappen etwas abgelöst wurde. Es erfolgte nun eine nochmalige Reinigung der Wunde und ihrer Umgebung mit 5% Carbolsäuresolution. Durch 2 Entspannungsnähte wurden die Hauträuder angezogen, je eine Drainage aus jedem Wundwinkel herausgeleitet und die Wunde durch Knopfnähte mit antiseptischer Seide geschlossen.

Um die Durchgängigkeit der Drains zu prüfen, wurde noch eine Ausspülung der Wunde mit 2½% Carbolsäuresolution gemacht.

Direkt auf die Wunde wurde nun Silk, in Carbolsäurelösung gewaschen, gelegt, dann ein sechsfaches Stück der in 2½% Carbolwasser ausgerungenen antiseptischen Gaze, endlich ein grosses die ganze Brustgegend einhüllendes achtfaches trockenes Stück der Carbolsäuregaze, nachdem zwischen die beiden äussersten Schichten noch ein etwas kleineres, in Carbolsäure gewaschenes Stück Makintosch eingefügt worden war.

Das Ganze wurde durch in Carbolsäurelösung getauchte Gazebinden festgehalten.

Die Kranke war inzwischen aus der Narcose unter leichten Brechbewegungen erwacht und wurde nun auf ein Sopha gelegt und ihr etwas Tokayerwein gereicht.

Bei dem Besuche Abends zeigte sich Furtner ganz zufrieden, völlig schmerzfrei. Temperatur 37.3° C. Am zweiten Tage fand ich eine Morgentemperatur von 36.8° C. —

eine Abendtemperatur von 37.2° C. und dieselbe Euphorie vor.

Da das Secret durch den Verband nicht durchschlug, liess ich denselben noch liegen. Am 3. Tage Vormittags wurde der Verbandwechsel unter antiseptischen Cautelen vorgenommen. Der Verband zeigte sich vollständig durchfeuchtet von Blut und Wundflüssigkeit.

Die Wunde selbst erschien völlig reactionslos, die Wundränder blass. Ich spritzte nun die Drainagen, die sich durch Gerinnsel etwas verlegt hatten, mit 5% Carbolsäuresolution aus, kürzte sie etwas, steckte sie wieder in die Wundwinkel und machte einen neuen Lister-Verband. Temperatur zeigte sich normal, Morgens 36.9° C. — Abends 37.4° C, Kein Schmerz vorhanden.

Am 6. Tage wurde der Verband wieder erneuert. Die Entspannungsnähte wurden entfernt, da sich an den Stichkanalöffnungen eine leichte Röthung zeigte, die Drains wurden herausgenommen, gereinigt, wieder eingeführt und darüber wieder der typische Lister-Verband gelegt.

Temperatur und Allgemeinbefinden vom 3. bis 6. Tage vollkommen normal.

Am 10. Tage wurde ein neuer Verband gemacht, da die Patientin ungeduldig wurde wegen des langen Liegenbleibens des Verbandes.

Die Wunde war vollständig verklebt, die Nähte waren durchgerissen und wurden entfernt. Die eine Drainage konnte weggelassen werden, die andere Drainage wurde sehr verkürzt eingeführt. Darüber kam ein Lister-Verband.

Am 15. Tage fand Erneuerung des Verbandes statt. Wunde und eine Drainöffnung geschlossen; die andere Drainage wurde ebenfalls entfernt.

Statt des Lister-Verbandes wurde ein Heftpflastverband angelegt.

Am 19. Tage wurde Fürtner aus der Behandlung entlassen; sie ist seither ohne Recidive geblieben.

II. Verletzung durch die Kreissäge; Fingeramputation.

Joseph Rettinger, 36 Jahre alt, Säggehilfe, wurde am 11. August 1884 Nachmittags von der Kreissäge an der linken Hand erfasst. Der Befund war folgender: Risswunde der Volarseite der 2. Phalange des Zeigefingers bis auf die Flexorensehne hinein, Riss- und Quetschwunde mit Splitterfractur in der Mitte der ersten Phalange des Mittelfingers, Zermalmung der 2. und 3. Phalange und der Weichtheile desselben Fingers, Risswunde der 2. Phalange des Ringfingers und des kleinen Fingers mit Zerreissung der Sehne des kleinen Fingers.

Nach Desinfection meiner Hände mit 5% Carbolsäuresolution wurde Rettinger mit einem typischen Lister-Verbande versehen, nachdem sämmtliche Finger und die Hand mit 5% Carbolsäurelösung desinficirt worden waren. Es trat dabei eine ziemlich starke venöse Blutung auf.

Der grösste Theil des Mittelfingers war nicht mehr zu erhalten und wurde für die Amputation bestimmt, die am nächsten Tage vorgenommen werden sollte, da die nöthige Assistenz fehlte und auch gerade keine dringende Nothwendigkeit zur sofortigen Abnahme vorhanden war.

Da das Secret durchgeschlagen hatte, wurde Abends 9 Uhr ein neuer Verband gemacht und gleichzeitig die Sehnennaht vorgenommen am kleinen Finger. Es wurde der centrale Sehnenstumpf aus seiner Scheide hervorgezogen und mit dem zu Tage liegenden peripheren Stumpfe mit 2 Fäden Catgut No. II in Contact gebracht, die Sehnenscheiden wurden ebenfalls genäht mit Catgut, 2 zusammengelegte carbolisirte Seidenfäden wurden als Drainage in den Wundcanal gelegt. Die Ränder der gequetschten Wunde wurden glatt gemacht und mit 2 Seidenligaturen vereinigt. Die Wunden des Zeigefingers und Ringfingers wurden ebenfalls genäht.

Sodann streute ich ganz dünn Jodoformpulver auf die noch offene Wunde des Mittelfingers, legte eine vierfache Schichte trockenen 30% Jodoformgaze auf die volar- und

dossalfläche der ganzen Hand, wobei ich durch eingelegte Jodoformgazeschichten die einzelnen Finger von einander entfernt hielt.

Das Ganze wurde mit in 5% Carbolsäuresolution gereinigtem Guttapercha bedeckt, dessen Ränder gut mit Salicylsäurewatte gepolstert wurden. Darüber wurden Binden befestigt und der Arm in eine mitella gelegt.

Medicamentös wurde Morphiumemulsion gegeben.

Am folgenden Tage, 12. August Vormittags, machte ich unter oben genannter Assistenz die Chloroformnarcose und der antiseptische Verband wurde abgenommen.

Die gequetschten Phalangen des Mittelfingers wurden an der Bruchstelle abgeschnitten. Da die Bruchstelle zackig und spitz war und die gequetschte Haut daselbst zur Ueberkleidung der Fracturstelle nicht geignet war, wurde von der ersten Phalange etwa 1½ cm Knochen noch abgesägt, indem die Haut der Phalangen zurückgezogen und mit dem Periost zurückgeschabt wurde. Ein spritzendes Gefäss fasste ich mit der Arterienpincette und unterband.

Die Hauträndер wurden glatt gemacht, eine kleine Drainage eingelegt, die Wundfläche mit etwas Jodoformpulver bestreut und der dorsale längere Hautlappen über den Arterienstumpf gezogen und mit dem volaren kürzeren durch 3 Knopfnähte vereinigt.

Hierauf folgte nochmalige Reinigung mit 2½% Carbolsäuresolution. Dann wurde die ganze Hand und der Amputationsstumpf eigens mit einer vierfachen Schichte 30% Jodoformgaze belegt und darüber desinficirtes Guttapercha und ein Handbrett mit Gazebinden befestigt. Der Arm kam in eine mitella. Dieser Verband blieb 4 Tage liegen, da eine Nachblutung und starke Secretion nicht zu befürchten war.

Am 5. Tage Verbandwechsel. Die Wunden sahen sehr schön aus, keine Reizung, kein Eiter zeigte sich. Die Nähte am Zeige- und Ringfinger wurden entfernt, ebenso die

Drainage des Mittelfingerstumpfes und des kleinen Fingers. Ein neuer Jodoformverband wurde gemacht.

Am 10. Tage Abnahme des Verbandes. Die Nähte am Mittelfinger und kleinen Finger wurden entfernt und ein Heftpflasterverband bis zur vollständigen Benarbung gemacht.

Flexions- und Extensionsbewegungen des kleinen Fingers gingen leidlich und wurden durch Handbäder und passive Bewegungen noch gefördert. Am 13. Tage wurde Rettinger aus der Behandlung entlassen.

III. Exarticulation des rechten Daumens.

Andreas Heigenhauser, 62 J. alt, Holzarbeiter von Unterwessen gibt an, dass er im August 1884 ohne besondere Veranlassung starke Schmerzen an dem Daumen der rechten Hand bekommen habe, so dass er nicht mehr arbeiten konnte. Er habe damals ein sog. Zugpflaster aufgelegt, aber es sei immer schlechter gegangen. Die Schmerzen wurden immer grösser, der Daumen und die ganze Hand schwoll an, röthete sich. Jetzt habe er Breiumschläge gemacht, es sei dann der Finger „aufgebrochen" und fortwährend Eiter herausgegangen. Die Schmerzen hätten dann nachgelassen, aber trotz Pflaster und Salben sei der Finger nicht mehr geheilt und die Schwellung der Hand habe nicht mehr abgenommen. Arzt wurde keiner consultirt.

Patient stellte sich erst am 10. Dec. 84 vor mit einem seltenen Bilde von panaritium gangraenosum des ganzen Daumens, necrose der I. und II. Phalange des Daumens; letzterer ist dunkelroth, cyanotisch, bedeutend verdickt, unbeweglich in Flexionsstellung. Die Haut mit den Weichtheilen ist zum Theil necrotisch bis auf's Periost, an der Beugeseite 5 Fistelöffnungen, durch die man in's rauhe metacarpophalangeal-, phalangeal-Gelenk und auf den Metacarpalknochen gelangt. Aus den Fistelöffnungen entleert sich auf Druck wenig Eiter. Dabei ist die Hand stark geschwollen,

cyanotisch und die übrigen Finger ebenfalls geschwollen und wenig beweglich.

Der Kranke war auch im Allgemeinen heruntergekommen durch die langdauernde Eiterung und die schlaflosen Nächte. Es war die Aufgabe, dem Manne, der durch seine eigene Schuld so lange gequält worden war, rasch zu helfen. In diesem Falle hielt ich die Exarticulation für indicirt, zudem da der Kranke nicht mehr lange herumprobiren wollte.

Es wurde vorerst eine gründliche Desinfection der Hand vorgenommen und ein feuchter Carbolsäuregaze-Verband mit Guttapercha angelegt.

Am 11. Dec. 84 wurde Patient unter oben genannter Assistenz chloroformirt. Nach Desinfection der Hände und des Operationsfeldes mit 5% Carbolsäuresolution wurde, um Blut zu sparen, der Esmarch'sche Schlauch angelegt.

Ich exarticulirte sodann mittelst Ovalairschnitt im Carpalgelenke, spritzende Gefässe wurden mit Catgut unterbunden, Jodoformpulver dünn eingestreut, eine Drainage wurde eingelegt und die Wundlappen durch Knopfnähte vereinigt. Sodann wurde eine vierfache Jodoformgazeschichte um die Hand gelegt und Guttapercha, in Carbolsolution desinficirt, mit Binden darüber befestigt.

Abends Temperatur und Allgemeinbefinden normal.

Am 12. Dec. Verbandwechsel wegen Schmerzhaftigkeit der Wunde. Temperatur 37.6° C. Abends.

Die Wunde zeigte nichts Abnormes. Der Schmerz schien durch den Reiz der Carbolsäure bedingt. Reinigung der Drainage, neuer Verband mit Jodoformgaze.

Am 13. Dec. klagt Patient über grosse Mattigkeit und Herzklopfen. Untersuchung ergab systolisches Geräusch an der Herzspitze, irregulären Puls. Temperatur normal.

Auf 2malige Digitalismedication verschwanden diese Symptome wieder.

Am 18. Dec. wurde der Verband abgenommen, die Nähte

entfernt, Drainage bedeutend gekürzt und neuer Jodoform-Verband angelegt.

Am 22. Dec. 84 Abnahme des Verbandes, Entfernung der Drainage, neuer Jodoform-Verband.

Am 24. Dec. Anlegung eines Heftpflasterverbandes.

Unter Handbädern und Massage ging auch die Abschwellung der Hand vor sich.

IV. Schnittwunde durch das Metacarpophalangealgelenk der grossen Zehe des rechten Fusses.

Andreas Steinbacher, 7 Jahre alt, verletzte sich am 24. Nov. 1884 Abends mit dem Messer einer Häckselschneidemaschine. Die Extensorensehnen waren durchgeschnitten, das metatarsophalangeal Gelenk des hallux zeigte sich eröffnet, das capitalum des ersten Metatarsalknochen war abgetrennt.

Nach sorgfältiger Desinfektion der Wunde mit 5% Carbolsäurelösung suchte ich in Chloroformnarcose die centralen Sehnenstümpfe aus der Wunde hervorzubringen, was nach längerem contrifugalen Streichen auch gelang. Die Sehnenenden wurden mit Catgut genäht, die Sehnenscheiden ebenfalls und Seidenfäden als Drainage eingelegt in den Wundkanal. Die Hautwunde wurde durch Seidenligaturen geschlossen. Ueber den ganzen Fuss kam ein Jodoformgaze-Guttaperchaverband. Sodann wurde die Zehe in leichter Hyperexstensionsstellung durch Unterlage einer Schiene immobilisirt und der Fuss mit dem Unterschenkel in einen gepolsterten Drahtstiefel gegeben. — Der Wundheilungsverlauf war normal. Nach 2 Verbänden, die immer 4 Tage lagen, wurden die Hautnähte und die als Drains benützten Seidenfäden entfernt und ein Heftpflasterverband angelegt. Die Zehe wurde noch immobilisirt gehalten bis zum 20. Tage.

Unter Anwendung von Bädern und passiven Bewegungen stellte sich innerhalb eines Monats auch die Extensionsbewegung der Zehe ein.

V. Kopfwunde.

Hacker Joseph, Dienstknecht, 26 Jahre alt, in Unterwessen, erlitt eine Kopfverletzung am 30. Januar 1885 Nachmittags durch Abgleiten eines Baumstammes. Nachts 10 Uhr fand ich bei dem Verletzten folgendes:

Der Kopf zeigte sich förmlich scalpirt, die Kopfschwarte in einem Bogen von einem Ohre zum andern an der höchsten Peripherie des Schädels durchgetrennt und zurückgeschoben bis zur Tuberosität des Hinterhauptes, nach vorne bis zur Glabela.

Die Wunde selbst war in den Taschen mit Kiesel und Haaren verunreinigt und mit eingetrocknetem Blute bedeckt.

Es wurden zunächst an den Wundrändern der Kopfschwarte die Haare abrasirt in zwei Fingerbreite, dann wurde die Wunde gesäubert und desinficirt mit 5% Carbolsäuresolution, etwas Jodoform eingestreut und die beiden Partien der Kopfschwarte aneinander gezogen und durch Knopfnähte vereinigt.

Es wurde keine Drainage eingelegt, da das Schädelgewölbe nicht verletzt war und da sich erwarten liess, dass die Secretion nicht bedeutend sein werde, indem ein Compressivverband angelegt wurde.

Typischer Jodoformverband. Da Patient über Kopfschmerzen klagte, wurde ein Eisbeutel auf die Stirne gelegt und medicamentose Morphiumemulsion gegeben.

Des anderen Tages zeigte sich Patient vollkommen zufrieden.

Am 3 Tage wurde der Verband gewechselt. Die Wunde erscheint nirgends gereizt, bereits verklebt; einzelne Nähte wurden gelöst. Jodoformverband.

Am 8. Tage zeigte sich beim Verbandwechsel die Wunde vollständig geheilt. Es wurde ein Heftpflasterverband angelegt.

VI. Septisch inficirte Wunde, Phlegmone, Tendovaginitis.

Schmuck Leonhard, 72 Jahre alt, Wagner hier, verletzte sich am 2. Januar 1885 ganz unbedeutend mit einem Messer am rechten Daumen.

Er wusch die 1½ cm lange Wunde mit Arnicatinctur aus und band etwas Leinwand darüber.

Am 3. Tage schmerzte ihn die Wunde etwas, worauf er einen Breiumschlag machte. Diese Wundbehandlung war für Schmuck der Beginn einer 3 Monate langen Leidenszeit. Der Daumen und die Hand schwollen an, rothe schmerzhafte Stränge zeigten sich am Arme, Knoten in der Ellenbogenbeuge und Achsel. Frost- und Hitzegefühl stellten sich ein. Keine Salbe kein Pflaster that der zunehmenden Schwellung, Einhalt.

Endlich am 10. Tage stellte sich Patient vor. Die Hand und der ganze Arm sind stark geschwellt, prall und steif dunkelroth. Die Wunde selbst hat aufgeworfene Ränder mit schmutzig-grauem Belage, zeigt eine dünne, wässrige Absonderung. Temperatur 40° C.

Ich reinigte die Wunde und die Hand mit 5% Carbolsäurelösung, desinficirte dann die Wunde mit 8% Chlorzinklösung, tauchte einen Salicylwattebauschen in Chlorwasser, drückte ihn aus, legte ihn auf die Wunde. Darüber kam Guttapercha. Ueber den ganzen Arm wurden Umschläge mit Goulard'schem Wasser gemacht und der Arm in Volkmann'sche Suspension gegeben.

Die Wunde reinigte sich unter den Chlorwasserverbänden, es nahm die Entzündung und Schwellung am Arme ab, das Fieber liess nach, kurz die Gefahren einer ausgedehnten phlegmonoesen Eiterung waren abgewendet. Die Wunde heilte langsam, durch Granulationsbildung.

Indessen hatte sich auch noch eine Sehnenscheidenentzündung entwickelt mit Eiterbildung. An 4 Incisionen an der Dorsalfläche und 3 Incisionen an der Volarfläche der Hand mussten für den Eiterabfluss gemacht werden. Es

traten im weiteren Verlaufe ausgedehnte Verwachsungen der Sehnen mit den Scheiden und der Hautnarben ein. Die Finger waren zuletzt krallenförmig in die vola hineingezogen, wenig beweglich in den carpometacarpal und phalangeal-Gelenken. Die Beweglichkeit im Handgelenke besserte sich nach Monaten in Folge der gebrauchten Bäder.

VII. Kopfwunde, Fractur des Schädels mit Impression der fracturirten Knochen, Hirnquetschwunde, commotio cerebri.

Max Schweigel, 16 Jahre alt, Restaurateurssohn aus Uebersee, erlitt bei Gelegenheit einer Fremdenfuhr nach Reit im Winkel am 14. Juli 1885 Nachmittags 5 Uhr einen complicirten Schädelbruch. Im Stalle nemlich scheute eines der Pferde und versetzte dem dahinter stehenden Schweigel mit dem Hufe einen Schlag auf den Kopf. Patient wurde im bewusstlosen Zustande stark blutend vom Platze getragen. Eine halbe Stunde hernach ergab die Untersuchung folgendes:

Patient liegt bewusstlos im Bette, Respiration schnarchend, Puls verlangsamt, 60 pro Minute, unregelmässig, klein, die erweiterten Pupillen reagiren.

Würgen und Erbrechen wechselt in kurzen Pausen. Nach Entfernung des Schmutzes und Blutes in der Kopfwunde findet sich am Schädel folgendes:

6 cm über und hinter der Insertion der rechten Ohrmuschel in der Nähe der Vereinigungsstelle des Hinterhaupt, Schläfen, und Seitenwandbeines zeigt sich eine 4 cm breit klaffende, 12 cm lange, von unten und vorne nach hinten und oben verlaufende Risswunde. In der Wunde selbst befinden sich Haare und Sägkleie, welche mit 1 ‰ Sublimatlösung ausgewaschen wurden. Der Finger fühlt eine Vertiefung am Knochen, zahlreiche lose Splitter, darunter Durafetzen und Gehirnsubstanz. Die Knochenwunde erscheint

dreieckig, die Basis nach hinten und oben, die Spitze nach vorne und unten. Die Knochen an der Basis und an den Seitenkanten sind eingedrückt, in der Mitte zersplittert.

Es wurde vor Allem eine gründliche Desinfection mit 1 ‰ Sublimatlösung in der Umgebung der Wunde vorgenommen, die Haare wurden in grösserer Ausdehnung abrasiert. Sodann wurden die losen Knochensplitter, die Dura- und Pia-Fetzen nebst den anhängenden Gehirntheilen entfernt. Da man nicht sagen konnte, ob Patient überhaupt am Leben bleiben würde, so wurde die Wunde nicht geschlossen, sondern die Höhle, in deren Tiefe das Gehirn frei lag, mit Jodoformgaze nach gehöriger Desinfection mit 0.5 ‰ Sublimatlösung tamponirt. Sodann wurde eine 6fache Schichte Jodoformgaze aufgelegt, darüber desinficirtes Guttapercha, an den Rändern gut mit Salicylsäurewatte gepolstert, befestigt. Ferner gab ich eine Eisblase auf die Stirne.

14. Juli, 9 Uhr Abends: Bewusstlosigkeit noch vorhanden, Pupillen reagiren, Erbrechen dauert an, jedoch seltener, Respiration schnarchend. Puls 85, Temperatur 37.7° C. Es werden 2 Campherinjectionen gemacht und etwas Fleischbrühe mit Rothwein zwischen die fest zusammengepressten Kiefer gegeben.

Schluckbewegungen werden gut gemacht. 15. Juli, 2 Uhr Nachts. Derselbe soporöse Zustand, nur hat das Erbrechen aufgehört. Der Kranke liess Urin und Stuhl unter sich gehen. 1 Campherinjection.

15. Juli, 9 Uhr Morgens. Patient noch immer bewusstlos. Da das Secret durchgeschlagen hatte, wurde der Verband gewechselt. Während der Kopf aufgehoben wurde, knirschte der Kranke mit den Zähnen, worauf ein lautes Klappern folgte, was beim Senken des Kopfes sofort wieder nachliess. Die Wunde hatte noch ziemlich nachgeblutet. Die Hirnwunde erschien nicht geröthet. Es wurden mit einem Meissel die eingedrückten Knochen etwas gehoben, Jodoformpulver in dünner Lage aufgestreut. Der Defect in dem

Schädelknochen wurde mit einer Drainage und Jodoformgazestreifen, die bis aufs Gehirn reichten, ausgefüllt. Darüber kam eine sechsfache Schichte Jodoformgaze, Guttapercha, Binden Eine Campherinjection wurde gemacht. Dem Kranken musste die flüssige Nahrung noch immer eingeflösst werden. Temperatur Abends 38.2° C.

16. Juli 88. Kranke noch immer bewusstlos; Temperatur Abends 38.5° C.

17. Juli. Bewusstlosigkeit noch vorhanden. Morgentemperatur 37.4° C. Bei der Abendvisite schlägt Patient auf den Reiz der Campherinjektion das erste Mal die Augen auf, gibt aber auf Fragen keine Antwort. Nachts zeitweise Stöhnen. Temperatur Abends 38.3° C.

18. Juli Morgens. Verbandwechsel. In der Drainage und an den Jodoformgazestreifen finden sich Gehirntheile, die Wunde erscheint nirgends gereizt, Secret dünnflüssig, serös, blutig. Wiedereinführung der Drainage. Die zerrissenen Wundränder werden mit der Scheere glatt gemacht. Der Kranke wird unruhig, es wird ihm das Chloroformtuch etwas vorgehalten, worauf er bald wieder ruhig wird. Nun wird auch die Hautwunde genäht und aus derselben die Drainage herausgeleitet. Jodoformgaze in sechsfache Lage, Guttapercha, Binden. Leichtes Erbrechen tritt ein. Stuhl und Urin gehen unwillkürlich ab. Temperatur Abends 37.8° C.

19. Juli Morgens. Patient schlägt zeitweise die Augen auf, verlangt mit Geberden das Uringefäss, spricht aber nicht. Temperatur Abends 37.6° C.

20. Juli Morgens. Der Kranke ist mehr beim Bewusstsein. Er gibt auf alle Fragen immer die schwerfällige Antwort: „ja.“ Schmerzäusserung nicht vorhanden. Abendtemperatur 37.4° C.

21. Juli. Kranke verlangt nach Bier, Brod.

22. Juli, Morgens. Verbandwechsel. Wunde reactionslos, auf Druck nicht schmerzhaft, Secret gering. Die Drai-

nage wird gereinigt und gekürzt wieder eingeführt. Jodoformgaze, Guttapercha, Binden.

23. Juli, Morgens. Die Mutter des Kranken sagt mir mit Schrecken, dass Patient wohl mit der rechten Hand alles nehme, aber die linke Hand nicht gebrauchen könne. Diese leichte Lähmung war indess nur vorübergehend.

Der Kranke erholte sich täglich mehr und zeigte immer mehr Appetit. Auch die Aussprache, war wieder fliessend.

Am 24. Juli verlässt Patient das Bett auf einige Stunden.

26. Juli. Verbandwechsel. Wunde ist geheilt, Nähte werden entfernt. Drainage wird weggelassen. Jodoformgaze-Verband.

Am 29. Juli gab ich dem Drängen der Mutter nach und liess den Kranken nach Uebersee zurückbringen.

Schweigel ist jetzt wieder vollkommen gesund und arbeitsfähig. An Stelle der Wunde zeigt sich jetzt ein 3 cm breiter Eindruck mit 9 cm langer Narbe.

VIII. Risswunde durch die linke vola manna, Quetschwunde des linken kleinen Fingers, Amputation.

Forsthofer Ruppert, 32 Jahre alt, wurde am 9. Dezember 1885 Vormittags 10 Uhr von der Kreissäge erfasst.

Befund: Risswunde durch die ganze Hohlhand schief von der Radialseite unten gegen die Ulnarseite oben, gegen das metacarpo-phalangeal Gelenk des Kleinfingers, flexor dig. subl. für den ersten, zweiten, dritten Finger durchgetrennt. Erste Phalange des kleinen Fingers zum Theil, zweite und dritte Phalange vollständig gequetscht. Der Kranke wurde chloroformirt. Desinfection mit 1 ‰ Sublimatlösung; Amputation des kleinen Fingers 1 cm über dem metacarpophalangeal-Gelenke. kleiner Drain, volarwärts Hautnaht. Die Sehnen des oberflächlichen Fingerbeugers werden genäht; Drainage

eingeführt, Knopfnaht. Die ganze Hand wird in Sublimatgaze eingehüllt; Guttapercha, Handbrett, Gazebinden.

Mit 2 Verbänden war die Wunde am 12. Tage geheilt. Im weiteren Verlauf stellte sich eine narbige Retraction des Ringfingers gegen die Hohlhand ein, wohl durch Verwachsung der Sehnenscheide mit der Hautnarbe bedingt.

IX. Drainage des Kniegelenkes.

Johann Heigenhauser, 9 J. a., fiel Ende Oktober 1885 auf das linke Knie. Es trat in den folgenden Tagen eine leichte Schwellung ein, die ziemlich schmerzhaft wurde und von den Angehörigen mit Cataplasmen behandelt wurde. Mitte November 1885 entschloss man sich, endlich zum Arzte zu gehen.

Befund: Patient zeigt hohes Fieber, ist ziemlich abgemagert. Das Knie ist kugelig, stark angeschwollen, sehr schmerzhaft auf Druck, in leichter Flexionsstellung, Haut ist livide glänzend, Fluctuation deutlich vorhanden, patella ballotirt. Eine Probepunktion entleert Eiter.

Es wurde dem Vater die Incision des Gelenkes vorgeschlagen und selbe angenommen.

Patient wurde nach gehöriger Desinfection des ganzen Knie's mit 1 ‰ Sublimatlösung chloroformirt. Es wurde am äusseren Patellarrande etwas nach rückwärts ein 3 cm langer Einschnitt, ebenso eine Gegenincision nach der inneren Seite gemacht. Das Gelenk mit dem oberen recessus wurde mit 0,5‰ Sublimatlösung ausgespült und ein Drain quer durchgeführt. Eine vierfache Lage Sublimatgaze bis zur Hälfte des Ober- und Unterschenkels wurde aufgelegt. Gazebinden, Ruhiglagerung des Fusses in einem Drahtstiefel. Abendtemperatur 38,6° C. Am andern Tage neuer Verband.

Vom 3. Tage an war während des ganzen Heilverlaufes vollständig normale Temperatur vorhanden. Verbandwechsel.

Nach 4 Tagen wurde ein dritter Verband mit Kürzung der Drainage, nach weiteren 5 Tagen ein vierter Verband mit Weglassung der Drainage gemacht.

Am 16. Tage war die Wunde geheilt, Heftpflasterverband. Vom 18. Tage an machte P. Gehversuche mit vollständig beweglichem Kniegelenke.

X. Hernia inguinalis incarcerata. Herniotomie.

Weiss Therese, Schleichbäuerin in Oberwössen, 44 Jahre alt, erkrankte am 11. Juni 86 an Kolikschmerzen, denen nach einem Tage Erbrechen folgte. Vom 12. Juni Abends wurde das Erbrechen andauernd.

Am 14. Juni 86 Abends wurde der Unterzeichnete gerufen. Befund: Patientin wirft sich im Bette umher, zeigt einen ängstlichen wirren Gesichtsausdruck, ist über und über mit Schweiss bedeckt, Puls kaum zu finden. Weiters klagt sie über grosse Schmerzen im Unterleibe, fortwährendes Würgen und Erbrechen kothiger Massen und seit 3 Tagen über Stuhlverhaltung. Die nähere Untersuchung ergab folgendes: In der Gegend des rechten Leistenringes zeigt sich eine bedeutende Geschwulst, welche auf Druck sehr empfindlich ist. Die Haut ist in ziemlicher Ausdehnung erysipelatös, geröthet und ödematös geschwollen. Die Geschwulst ist nicht reponibel. Stellenweise ist die Epidermis in Blasenform in die Höhe gehoben, theilweise die cutis der epidermis vollständig beraubt, was von den intensiven Cataplasmen herrührt.

Das Kotherbrechen, der Stuhlmangel, der kleine schnelle Puls, die kolikartigen Schmerzen, die kalten Extremitäten, der rasche Verfall der ziemlich kräftigen Person sicherten die Diagnose: Brucheinklemmung, um so mehr, als die Kranke angibt, dass der Bruch vorher immer zurückgebracht worden war.

Ich erklärte ihr, dass sie operirt werden müsse und

zwar sogleich, was sie nicht ohne Widerstreben auf nachhaltige Vorstellung hin zugab.

Nach den Vorbereitungen begann ich unter Assistenz von 2 Grenzaufsehern, von denen einer das Licht zu halten hatte, und einem Bader die Narcotisirung der Kranken Nach gehöriger Desinfection mit 1‰ Sublimatlösung durchschnitt ich Haut und Bindegewebe und suchte nach dem einschnürenden Bande, kneipte dasselbe mit dem Tenotom mehrmals ein und in der Hoffnung, einen tieferen Schnitt dadurch ersparen zu können, versuchte ich nochmals die Taxis; jedoch es ging nicht. Sodann durchtrennte ich nach auf- und abwärts die Fascie superficialis, zog die Fascie propria im Kegel empor, schnitt sie ein, führte die Hohlsonde ein und durchtrennte die Fascie in der ganzen Ausdehnung der Wunde. Sodann öffnete ich den Bruchsack, wobei braunroth gefärbtes Serum ausfloss, führte die Hohlsonde in die gemachte Oeffnung, sie stark an die vordere Wand des Bruchsackes andrückend, durchtrennte mit dem geknöpften Bistouri den Bruchsack zuerst nach abwärts bis zum Boden desselben, dann legte ich die Hohlsonde weg und erweiterte mit dem Bistouri die Wunde des Bruchsackes nach aufwärts bis zum äusseren Leistenring, indem ich den Zeigefinger mit der Volarfläche nach oben gekehrt gegen die Bruchsackpforte hielt. Nun ging es an die Lösung der Einklemmung. Ich führte meinen Zeigefinger bis zur incarcerirenden Stelle und suchte zwischen dem vorderen Umfange der Einschnürung und den Eingeweiden einen Theil der Spitze des linken Zeigefingers hineinzudrängen, was auch gelang.

Ich führte nun das Knopfbistouri, die Klinge gegen den linken Zeigefinger bis an das knopfförmige Ende unter den Rand der Einschnürung, drehte die Schneide nach aufwärts und führte einen Schnitt, der hinreichte, um die Einschnürung zu durchschneiden, so dass ich jetzt ganz bequem die Spitze des Zeigefingers unter den incarcerirenden Rand bringen konnte. Das Messer zog ich nach Durchtrennung des Pou-

part'schen Bandes wieder aus, indem ich die Klinge flach auf den Finger legte. Eine weitere Einschnürung war nirgends zu finden. Die vorliegende Darmschlinge zog ich aus der Bruchpforte weiter hervor, sie zeigte sich, soweit ich sie beobachten konnte, nicht brandig. Ich reponirte den Darm nach 0.5‰ Sublimatdesintection, das mit dem Darm vorgefallene Netz, das dem Bruchsack adhärent war, wurde abgelöst, unterbunden und abgeschnitten. Der Bruchsack wurde vernäht, unterbunden und hierauf ganz abgeschnitten. Nochmalige Desinfection mit 0.5‰ Sublimatlösung, Aufstreuung von Jodoformpulver, Drainage, Hautnaht mittelst 4 Knopfnähten, Sublimatgaze, Verband, Binden.

Nach dem Erwachen der Kranken wurde ihr tinct. opii croc. gegeben, um die Darmperistaltik zu hemmen. Tokayerwein, Schleimsuppen wurden gereicht.

Patientin war in den ersten 8 Tagen vollkommen zufrieden; Temperatur normal, Defäcation ging ebenfalls vor sich. Die Wunde zeigte sich sehr schön und war bereits verklebt, die Nähte wurden entfernt, und wir waren voll Hoffnung, dass der Darm sich wieder erholen würde. Der auf Wunsch der Patientin beigezogene Landgerichtsarzt Dr. Leonpacher fand an der Wunde ebenfalls alles gut.

Indessen stellte sich am 10. Tage Vormittags abermals Erbrechen ein; es folgte wieder Ileus. Die Kranke klagte dabei über keine Schmerzen, war fieberlos, nur war sie ausnehmend schwach. Am 12. Tage wurden 2 Darmirrigationen gemacht; indessen ohne Erfolg. Am 13. Tage trat der Tod in Folge von Collaps ein. Ich öffnete die Wunde und fand sie vollständig geheilt, kein Zeichen von Eiterung oder Gangrän waren vorhanden. Der Tod trat wahrscheinlich in Folge von fortschreitender Darmgangrän ein.

XI. Fractura cruris complicata.

Josef Braschberger, 23 J. alt. von kerniger Constitution, Holzknecht in Kössen, Tirol, erlitt am 12. Juli Nachmittags 3 Uhr einen Bruch des linken Unterschenkels durch Auffallen eines Baumstammes.

Abends 8 Uhr folgender Befund: Schiefbruch der tibia und fibula, erstere im untern Drittheile, letztere in der Mitte gebrochen. Das untere Bruchende sieht nach hinten und innen, der Fuss ist nach aussen rotirt. Die Wunde 3 cm breit quer verlaufend, gequetscht, leicht blutend, keine bedeutende Schwellung des Schienenbeines. Da Patient gar keinen Schmerz zeigt, wird nicht narcotisirt. Die Wunde wird nach oben noch etwas dilatirt, mittelst Extension und Contraextension die Reposition gemacht, dann mit 0,5‰ Sublimatlösung desinficirt, drainirt, genäht. Sublimatgaze-Verband, Binden, Extensionsverband nach Volkmann.

Am 14. Juli Nachmittags Verbandwechsel. Secretion ist gering, der Drain wird gekürzt wieder eingeführt. Neuer Sublimatgaze Verband. Da Patient den Extensionsverband durchaus nicht mehr will, so wird ein mit Sandsäcken gepolsterter Drahtstiefel angewandt.

Am 18. Juni Abends. Verbandwechsel. Weglassung des Drains, Sublimatverband, gefensterter Gypsverband von der Zehe bis über's Knie.

Am 26. Juli war die Wunde geheilt. Ende August war bereits Consolidation vorhanden.

10. Sept. Abnahme des Gypsverbandes. Unterschenkel zeigt eine leichte Excursion nach aussen, Verkürzung an der Ferse ca 3 cm, was durch einen erhöhten Stiefelabsatz ausgeglichen wird.

XII. Fractura incomplicete cruris, Gangrän, Incision, Débridement.

Hoeflinger Johann, 23 Jahre alt, von grosser, hagerer Statur, Holzarbeiter, erlitt am 16. October 1887 Vormittags 9 Uhr einen Bruch des rechten Unterschenkels dadurch, dass ein Holzstamm, sog. Prügel, abglitt und auf den Unterschenkel von hinten her auftraf. Nach der Verletzung wurde Patient 2 Stunden weit vom Berge nach Hause gebracht.

Bei der Untersuchung fand ich folgendes: tibia des rechten Unterschenkels ist an der Verbindung zwischen oberem und mittlerem Drittheile, fibula 3 cm weiter oben, nahezu quer, gebrochen, unteres Fracturende nach innen dislocirt, Fuss nach aussen rotirt. Unterschenkel stark geschwollen, namentlich hinten der Wade entsprechend, in grosser Ausdehnung sugillirt, leichte Hautabschürfung zeigend.

Patient klagt über grosse Schmerzen; ich machte eine Morphiuminjection von 0.02. Hernach wurde chloroformirt und in Narcose durch Extension und Contraextension die Reposition leicht bewirkt. In der Erwartung, dass bei der Gewalt, mit welcher die Contusion und Fractur gesetzt wurde, es zu Gangrän der Haut kommen könnte, desinficirte ich den ganzen Unterschenkel vorne und hinten mit 1‰ Sublimatlösung, umwickelte mit feuchtem Sublimatgaze den ganzen Unterschenkel, darauf wurden Binden befestigt. Sodann band ich den Ober- und Unterschenkel in einen gut gepolsterten Drahtstiefel, den ich mit seinem unteren Ende etwas höher legte. Von einem comprimirenden oder Gypsverband wurde Abstand genommen.

Abends wurde auf dringendes Verlangen dieser feuchte antiseptische Verband nochmals gewechselt.

Temperatur 39.2° C. Nachts unruhig.

Am 17. October Vormittags wurde der Verband abgenommen; es zeigte sich ausgedehnte Gangrän der Haut mit

Blasenbildung »den sog. Brandblasen des Publikums«. Da die Schmerzen etwas leichter geworden waren, stand ich vorläufig von einem blutigen Eingriffe ab und legte wieder den antiseptischen Sublimatverband an. Temperatur 38.8° C., Abends 39.3° C. Morphiuminjection zu 0,02.

Am 18. October Vormittags Abnahme des Verbandes. Die Haut ist in einer Ausdehnung von 2 Handtellern gangränös, zahlreiche grosse Blasen zeigend, die Serum entleeren. Patient klagt über grosse Schmerzen. Temperatur 38.5° C. Bei der Gefährlichkeit der Situation wurde der kgl. Bezirksarzt Dr. Gessele von Traunstein beigezogen, der indessen nicht sogleich kommen konnte.

Nachmittags Verbandwechsel, weiteres Fortschreiten der Gangrän, am Fussrücken ebenfalls Blasen.

Um der Ausdehnung der Gangrän Einhalt zu thun, entschloss ich mich zu einem ergiebigen Eingriffe.

Es wurde in der niedrigen kleinen Stube, so gut es ging, ein Operationslager hergerichtet und Patient chloroformirt. Nach Desinfection des Unterschenkels mit 1 ‰ Sublimatlösung machte ich nun unter Assistenz der früher erwähnten Personen einen 20 cm langen Schnitt 3 cm nach abwärts von der inneren tibia-Kante, entleerte mit den Fingern massenhaft geronnenes Blut und schnitt von der lederartigen, abgestorbenen Haut im untern Theile der 20 cm langen Incision 1½ cm breit weg, arbeitete sodann mit zwei Fingern und dem Messerstiele zwischen den Muskeln hindurch nach der hinteren tibia-Fläche und der Bruchstelle und sodann weiter nach hinten und aussen und unten, wo ich eine 3 cm lange Gegenincision anlegte. Venöse Blutung war ziemlich stark. Sodann wusch ich die grosse, weit klaffende Wunde mit 0,5 ‰ Sublimatlösung in allen Nischen und Winkeln aus, führte einen dicken Drain durch den ganzen Schenkel durch und an der hinteren Oeffnung heraus, rieb die vordere breite Wundfläche noch mit Salicylsäurepulver ein, stopfte die Wunde mit Sublimatgaze aus und

umwickelte den ganzen Unterschenkel mit einer sechsfachen Schichte Sublimatgaze. Darüber kamen Gazebinden und Ober- und Unterschenkel wurde in einen Drahtstiefel gelegt. Unterdessen war Patient erwacht; es wurde etwas Wein gereicht. Temperatur Abends 38.3° C.

19. October Vormittags Verbandwechsel. Die Wunde sieht sehr missfarben, speckig und schmierig aus, in allen Theilen necrotisches Gewebe zeigend, Secretion gering und vollständig geruchlos. Reinigung und Wiedereinführung der Drainage — neuer Sublimatgazeverband. Temperatur 37.9° C. Abends. Dieser Befund blieb sich 12 Tage lang so ziemlich gleich.

Der am 6. Tage erscheinende k. Bezirksarzt ist mit meinen Anordnungen vollständig einverstanden. Langsam trat eine Aenderung der Wundverhältnisse ein: die Haut, die vorher wie Leder aussah und sich anfühlte, erholte sich, ebenso zeigte der Grund der Wunde rothe Granulationen, indessen aus allen Winkeln sich missfarbener, aber geruchloser Eiter und mortificirtes Gewebe entleerte. Die Geschwulst war am Unterschenkel noch gleich gross wie anfangs, unter dem Knie sogar noch grösser. Diess währte noch 6 Tage; dann ging auch die Geschwulst zurück; die Wunde vorne sah sehr schön aus, die hintere Gegenöffnung hatte sich geschlossen.

Um die Heilung zu beschleunigen, frischte ich die Hautränder der grossen Wunde in der oberen Partie etwas an und nähte etwa 8 cm zu. Der übrige Theil sollte sich durch Granulation schliessen. Verbandwechsel fand jeden zweiten Tag statt.

Am 8. November legte ich einen gefensterten Gypsverband von der Zehe bis über's Knie an. Die Heilung ging unter demselben langsam, aber stetig vor sich.

Vom 25. November an wurde an der Wunde nur mehr Borsalbe-Verband gemacht; Fractur war bereits consolidirt. Anfangs Dezember machte Patient schon Gehversuche, die

indessen sehr mangelhaft ausfielen. Die Fractur war ohne Verkürzung geheilt, Knie- und Fussgelenk waren vollkommen steif, wie ankylotisch, der Fuss schwoll stark an, wurde ganz blau, die Musculatur und Sehnen waren in ihren Scheiden wenig beweglich; kurz die Sache sah sehr wenig tröstlich aus.

Indessen durch Massage, Bäder, active und passive Bewegungen brachten wir es doch nach einem weiteren Monat so weit, dass Knie und Fussgelenk wieder mehr beweglich wurden.

Und jetzt nach $^1/_2$ Jahre geht Patient ganz gut wieder seiner früheren Arbeit nach. Am Unterschenkel sieht man der Fracturstelle entsprechend eine leichte Verdickung; die Narbe vorne an der tibia misst 16 cm Länge, 2 cm Breite und ist in ihrem unteren Theile strahlig sich zeigend von 4 cm Breite.

II. Nothwendigkeit und Wichtigkeit der antiseptischen Wundbehandlung für den Arzt in der Landpraxis.

Wer an einem Orte zu prakticiren anfängt, an welchem man die Antiseptik nicht einmal dem Namen nach kannte, wo die Behandlung von Wunden von alten Tiroler Wundärzten oder Pfuschern besorgt, noch mit Cataplasmen, Salben und Blutentziehungen jeglicher Art gehandhabt wurde, hat im Beginne seine liebe Not mit den Patienten.

Der seltene Verbandwechsel, der Geruch der Verbandmittel, das stricte Verbot, den Verband zu lüften, die scheinbare Umständlichkeit des Verfahrens — damit stand das antiseptische Verfahren in directem Gegensatze zu der alten Wundbehandlung, die seit Decennien hier geübt wurde. Wie überall so hat auch hier die Antiseptik sich bewährt und die Vorurteile durch ihre Erfolge überwunden.

Und in der That ist die antiseptische Methode die einzig erfolgreiche und sichere Wundbehandlungsmethode für den Arzt.

Es hat die Erfahrung gezeigt, dass, wenn wir die antiseptische Methode streng durchführen, wir in derselben eine Wundbehandlung haben, welche eine gefahrlose Heilung sicher erwarten lässt. Behandeln wir eine Wunde streng nach den Regeln der Antiseptik, so sind Erysipelas, Lymphangitis, Pyaemie mit Sicherheit ausgeschlossen. Das sog. „Wund-

fieber", das Erysipel und die jauchige Phlegmone waren in der Zeit vor Einführung der Antiseptik die ständigen Begleiter der Wunden. Wie oft trat nicht bei der gesündesten Landluft nach der unschuldigen Entfernung einer Balggeschwulst am Kopfe oder einer sonstigen leichten Kopfverletzung ein Kopferysipel auf. Ein ausgedehntes Erysipel verbreitete sich über das Gesicht und die ganze Kopfschwarte. Von den Knochenvenen wurde Jauche resorbirt und unter Delirien gingen solche Kranke auch in der gesündesten Landluft zu Grunde, ganz ebenso wie in der mit Infectionserregern geschwängerten Spitalluft. Schwere Verletzungen, wie Kopfverletzungen mit Bruch der Schädelknochen und Verletzung des Gehirnes gingen früher auch auf dem Lande in den meisten Fällen zu Grunde, während jetzt die trostlosesten Fälle noch durchkommen.

Man kann sich den Unterschied in der Wundbehandlung von jetzt und früher, nemlich zur Zeit der Antiphlogistik nicht drastischer vor Augen führen, als durch einen Vergleich der Behandlung und der Heilerfolge bei Kopfverletzungen in der Zeit vor der Antiseptik und zur Jetztzeit.

Nicht als ob man behaupten wollte, dass die Behandlung an den Misserfolgen Schuld gewesen wäre — nein die meisten Fälle sind damals trotz der Behandlung gestorben. Cessante causa, cessat effectus — man kannte eben die Ursachen für die Entstehung der Entzündung in der Wunde nicht — nemlich die Infectionserreger — und kämpfte so gegen die Entzündung, gegen das Product derselben, statt gegen die Infectionserreger selbst und zwar mit Mitteln, die zum Mindesten in ihrer Wirkung illusorisch, wenn nicht gar schädlich waren.

In den Jahren 1820—25 wurden im Charité-Krankenhause zu Berlin die Kopfverletzungen mit oder ohne Fractur nach der damals von Rust eingeführten Behandlungsweise mittelst Aderlassen, kalten Umschlägen (Eis) und innerlich mit Calomel behandelt. Letzteres Mittel wurde desshalb

gegeben, um die Resorption der etwa vorhandenen Extravasate zu bethätigen und der Entzündung des Gehirnes und seiner Häute vorzubeugen und dieselbe, wenn sie entstanden, zu beseitigen.

Die Kranken erhielten dasselbe als Präservativ und es wurde in Dosen zu 2 gran zwei- und dreistündlich mehrere Tage lang angewendet, bis Speichelfluss und Durchfall entstand; letzterer wurde noch mit Abführmitteln befördert.

In den Annalen der chirurgischen Abtheilung des allgemeinen Krankenhauses zu Hamburg lesen wir:

A. T. 24 J. alt, erlitt am 28. Jan. 1833 eine Kopfverletzung ohne sichtbare Schädelverletzung. Sie wurde mit Blutentziehungen, darunter 97 Blutegel und sogar 36 Stück noch am Tage vor dem Tode, mit abführenden Salzen, mit Calomel und Jalape behandelt, und das ungeuentum hydrargyri cinereum in grossen Dosen eingerieben und darüber Cataplasmata gemacht. Der Tod erfolgte den 21. Tag.“ Diess ist nur einer von den vielen Fällen.

In den Sectionsprotokollen von damals finden wir, dass oft gar keine Knochenverletzung, oft nur geringe Fissuren im Schädel sich zeigten, die in Vereiterung und Verjauchung übergegangen waren.

Zu einer Zeit also, wo der Patient bei gegenwärtiger Wundbehandlung meist entlassen wird, trat damals unter Verjauchung und Pyaemie der Tod ein oder, was weit seltener war, es kam unter langdauernder Eiterung zur endlichen Heilung nach Monaten. Heutzutage bedürfen wir keiner Blutegel, keiner Eisbeutel auf die Wunde, keiner Venaesection mehr bei Kopfverletzten. Der beste Ersatz für den Eisbeutel, das vorzüglichste Antiphlogistikum ist der regelrecht angelegte antiseptische Verband. Ruhig und schmerzlos, fieberfrei liegen die Kopfverwundeten im Bette, wir lassen sie nicht mehr hungern bei Wassersuppen — nein wir geben ihnen kräftige Nahrung, um die Heilkraft des Organismus zu unterstützen.

Wie mit einem Schlage änderte sich mit Einführung der Antiseptik in den Spitälern die Mortalität der Kopfverletzten.

Vor dem Jahre 1875 starben auf der chirurgischen Klinik von Professor v. Nussbaum von 74 Kopfverwundeten allein 12 an Pyaemie und zwar nur leichtere Fälle. Von 157 Verwundeten der Jahre 1875 bis 1877 dagegen starben nur 10 und diese sämtlich in Folge der Schwere der Verletzung. Eine Statistik von Dr. Kramer berücksichtigt 160 Fälle von Kopfverletzungen. Von diesen starben nur 10 oder 6,2% an Meningitis, keiner an Pyaemie. Selbst bei groben Eingriffen, grossen Insultationen des Gehirnes und bei der früher so gefürchteten Complication der Schädelwunden mit prolapsus cerebri erfolgte unter antiseptischem Verbande mehrfach die prima reunio ohne jede Temperatursteigerung und ohne sonstige Störungen, öfters gelang es, schon jauchige Wunden mit hohem Fieber und starker Eiterung, ja sogar bereits vorhandene accidentelle Prozesse durch ausgiebige Aetzung und Desinfektion in Kurzem aseptisch zu machen und zu rascher Vereinigung zu bringen.

Wenn das Heilresultat durch die Antiseptik in durchseuchten Spitälern schon so günstig geworden ist, um wieviel günstiger wird es sich für den Arzt auf dem Lande gestalten, wo die Infektionsmöglichkeit zwar auch vorhanden ist, aber doch nicht in dem Masse wie in Spitälern.

Es gibt für den Arzt auf dem Lande kein beruhigenderes Bewusstsein als zu wissen, dass er bei Anwendung dieser Wundbehandlung, der antiseptischen nemlich, mit Sicherheit einen guten Erfolg erwarten darf.

Die Behandlung der complicirten Fracturen der Extremitäten ist wohl eine der schwierigsten Aufgaben des Arztes auf dem Lande. Um wie viel leichter und lohnender wird sie dem Arzte jetzt, zur Zeit der Antiseptik?

In kurzer Zeit und fast schmerzlos heilen jetzt diese Fälle. Knochenbrüche mit ausgedehnter Quetschung der

Weichteile und Splitterung der Knochen, wo wir früher ganz bestimmt trotz guter Landluft die Primaeramputation gemacht hätten, können wir nun mit der antiseptischen Methode conservativ behandeln, und wenn wir regelrecht verfahren, so bleibt uns der Heilerfolg nicht aus.

Wie schlecht sind die complizirten Frakturen in der vorantiseptischen Zeit oft geheilt und wie oft musste nachträglich trotz gesunder Landluft amputirt werden? Sehen wir uns die Behandlung in damaliger Zeit an! Tage und Wochen lang wurden kalte Umschläge gemacht, Blutegel gesetzt, antiphlogistische Diät verordnet und wohl auch salinische Purganzen im Uebermasse gebraucht: alles nur um die Entzündung zu heben Das Resultat war: verzögerte Heilung oder wohl gar ein künstliches Gelenk, Pseudarthrose. Die Pseudarthrosen waren eine Zeitlang sogar endemisch, so dass Dieffenbach mahnend spricht:

„Die missverstandene Lehre von der antiphlogistischen Behandlung der Fracturen hatte die Aerzte ohne Zweifel verleitet, ohne dass bemerkbare örtliche Entzündung vorhanden gewesen sei, die Kranken bei Wassersuppen halb verhungern zu lassen und 8—12 Tage eine mit Eis gefüllte Blase auf das gebrochene Glied zu legen. Es sollte mich fast wundern, wenn dadurch nicht immer ein falsches Gelenk entstände.“

So schlimm stand es damals in den vierziger Jahren. Kein Wunder, wenn bislang das gemeine Volk, das doch den grössten Prozentsatz der Fracturirten stellt, sich an Abdecker und Schäfer wandte, welche Knochenbrüche ohne Eisblase und Blutegel heilten.

Der Wundheilungsverlauf bei complicirten Fracturen in der vorantiseptischen Zeit war meist folgender: Die wenigen glücklichen Fälle von Durchstechungsfrakturen mit kleiner Wunde, wo zuweilen die Hautdecken prima intentione verklebten und die sogenannte Heilung unter dem Schorfe eintrat und wo der offene Bruch wie ein subcutaner consoli-

dirte, waren glückliche Ausnahmen im Wundverlaufe. Aber auch in diesen leichteren Fällen konnte man niemals auch nur die geringste Garantie für den Ausgang geben. In dem einfachsten Falle von Durchstechungsfractur, wo nur ein spitzes Fragment die Haut mit einer kleinen, scharf geschnittenen Wunde durchbohrt hatte, das jedoch unmittelbar nach der Verletzung wieder zurücktrat, oder reponirt wurde, wo keine Splitterung der Knochen, keine Quetschung der Weichtheile stattgefunden hatte, konnte kein Chirurg, wie erfahren er auch sein mochte, und wie sehr er sich auch praktische Routine in der Behandlung dieser Verletzungen erworben, vorhersagen, ob er dem Kranken das Leben erhalten werde oder nicht. Meist kam es zu einer mehr oder minder heftigen Jauchung, die schon bei einer Anzahl von Kranken zu acuter propredienter Sepsis, zur Septikämie und zum Tode innerhalb der ersten 4—10 Tage führte oder auf diese Jauchung folgte eine langwierige Eiterung der Bruchspalte und der sie umgebenden Weichtheile.

Wiederholte, oft gar kein Ende findende Eitersenkungen mit Bildung von Abscessen zwischen den Muskeln, um die Knochen und unter der Haut traten ein; Bruchenden und Splitter wurden necrotisch.

Vom Ende der 3. bis in die 6., 8. Woche hinein und noch später, waren die Verletzten in fortwährender Gefahr, pyaemisch zu werden.

Später nachdem sich die immer noch eiternde Bruchspalte durch Granulationen und sclerotische Bindegewebslagen mehr gegen die Nachbarschaft abgekapselt hatte, bildete sich ein Zustand der chronischen fistelösen Eiterung aus, der, wenn schon für den Kranken nicht mehr so gefährlich, doch oft genug noch von Eiterretentionen und neuen Eiterdurchbrüchen in die relativ gesunde Nachbarschaft und deren lockeres Bindegewebe hinein, unterbrochen wurde. So zog sich die definitive Heilung der offenen Brüche an den grossen Röhrenknochen sehr gewöhnlich, 5, 6, oft genug

10 Monate in die Länge. Dass es bei einem solchen Bruche, vorausgesetzt, dass es eben nicht gelungen wäre, die Wunde prima intentione oder unter dem Schorfe zu heilen, zu keiner phlegmonösen Zellgewebsvereiterung und zu keiner Eitersenkung gekommen wäre, dass man im ganzen Verlaufe niemals das Messer zur Incision eines sich bildenden Abscesses gebraucht hätte, diess musste als ein relativ seltenes, jedenfalls als ein sehr zufälliges und glückliches Ereigniss bezeichnet werden.

Mit dem Auftreten der Antiseptik waren es gerade die complicirten Fracturen, denen Lister eine besondere Sorgfalt angedeihen liess und dadurch die Behandlungsresultate ausserordentlich besserte.

Als vollends von Volkmann, dieser eifrige Vorkämpfer für die Antiseptik in Deutschland, mit seinen glänzenden Erfolgen in der Fracturen-Behandlung auftrat, da waren es wohl wenige mehr, die nicht die Vortheile des antiseptischen Verfahrens einsahen.

Die Mortalität bei complicirten Fracturen war vor Einführung des Lister'schen Verfahrens 40%. Als Volkmann die antiseptische Wundbehandlung aufnahm, waren ihm die letzten 12 Kranken mit offenem Bruche des Unterschenkels sämmtlich an Pyaemie oder Septikämie gestorben. Und dann behandelte er bis 1882 hintereinander 135 offene Knochenbrüche, und kein einziger Patient erlag einer jener accidentellen Wundkrankheiten; 133 wurden geheilt, 2 starben, davon einer an Fettembolie der Lungen in den ersten Stunden, ein Potator am Delirium. Diese 2 Fälle haben indessen mit der Frage, wie die Wunden unter dem antiseptischen Verbande heilen, nichts zu thun.

Auf 215 Fälle complicirter Fracturen der langen Röhren-Knochen, welche von Volkmann, Schede, Koenig und Socin unter dem typischen Listerverbande behandelt wurden, treffen nur 6 tödtliche Wundinfectionskrankheiten.

Die antiseptische Methode räumt ferner bei complicirten

Fracturen der conservativen Chirurgie ein viel grösseres Feld ein. Die partiellen und atypischen Resectionen sind dabei in viel grösserem Umfange möglich, als es früher sein konnte, weil einerseits beim Beginne der Behandlung jedes Gelenk, in das eine complicirte Fraktur eindringt, direct eröffnet werden muss, um es auszuwaschen, zu desinficiren und zu drainiren und anderseits das Zurücklassen von mit Knorpel überzogenen Gelenktheilen keinen nachtheiligen Einfluss hat.

Was die complicirten Fracturen am Knie anbelangt, so wird man die typische Primärresection für traumatische Fälle wohl so gut wie ganz aufzugeben haben.

Die conservative Chirurgie wird mit Hülfe der Antiseptik auch dann noch zum Ziele führen, wo die Resection nicht mehr möglich ist, z. B. bei den so häufigen Auseinanderspaltungen der Femurcondylen. Kurz man wird Bruchenden entfernen, ohne typisch reseciren zu müssen. Die gefürchteten Gelenkverletzungen bei complicirten Fracturen erscheinen bei der antiseptischen Wundbehandlung ungefährlich.

In den von Volkmann in einem Zeitraume von 4½ Jahren behandelten und geheilten 75 Fracturen zeigten sich 21 mal die grossen Gelenke eröffnet. Sämmtliche Fälle heilten, bei 10 Kranken sogar mit vollkommen frei beweglichem Gelenke — ein Erfolg der in der vorantiseptischen Zeit nie erreicht wurde.

Wenn in der vorantiseptischen Aera einzelne Fälle heilten, so mussten es schon junge, kräftige Naturen sein, alte, gebrechliche Personen waren so gut wie verloren.

Bei antiseptischer Behandlung ertragen alte Leute schwere Verletzungen und eingreifende Operationen, vorausgesetzt, dass kein erheblicher Blutverlust sie begleitet, fast ebenso wie jüngere.

Nicht der operative Eingriff oder die Verletzung an und für sich ist es, was für sie Verderben bringen wird, sondern das der früheren Behandlungsweise folgende septische Fieber.

Unschätzbar ferner ist der Wert der Antiseptik für den Transport der complicirten Fracturen. In einem Fall, der weiter transportiert werden soll, reicht es aus, einfach einen genügend grossen Salicylsäuretampon auf die Wunde zu legen und den Knochenbruch mittelst eines vollständigen leichten Gypsverbandes zu immobilisiren. Dieser antiseptische Tampon verhindert, dass die Wunde septisch wird und mit einem solchen Tampon und Verband versehen, kann man den Kranken getrost bis 100 Stunden weiter transportieren lassen.

Der weiter behandelnde College wird den Verband entfernen, die Wunde, nachdem er mit wohl desinficirten Händen den Tampon entfernt hat, besichtigen und entsprechend behandeln.

Es kann dabei vorkommen, dass auf dem Transporte schon eine solche Hautwunde verklebt und die Fractur als eine subcutane behandelt werden kann. Ohne antiseptischen Tampon dürfte es wohl Niemand wagen, complicirte Fracturen auf den Transport zu geben.

Gelenkincisionen wurden früher vom Arzte auf dem Lande sehr selten ausgeführt. Gewöhnlich wurden solche Kranke ihrem Schicksale überlassen, mit Einreibungen von Salben die günstige Zeit versäumt und dann, gewöhnlich zu spät, in eine benachbarte Klinik gebracht, weil man eine solche Operation mit Recht als einen sehr tiefen Eingriff betrachtete und den ungünstigen Ausgang trotz der guten Landluft kannte. Wer hingegen mit der Antiseptik vertraut ist, der macht frühzeitig ohne Risiko bei entzündlichen Processen in den Gelenken eine tiefe Incision und gar häufig wird ein gangbares Gelenk bewahrt, wenn zur richtigen Zeit das angesammelte Exsudat mit der Drainage entfernt wird.

Weiters hat die Antiseptik die tiefgreifendsten Erfolge in der Chirurgie der Blutgefässe zu Stande gebracht. Wie schwierig war oft die Frage, ob bei einer vorhandenen Verletzung die direkte Unterbindung in der Wunde oder die Continuitätsligatur gemacht werden sollte. Denken wir an

jene Zeiten, wo z. B. eine Verletzung des Hohlhandbogens diese Schwierigkeiten aufwarf. Man konnte bei der Aufsuchung des Gefässes in der Wunde vielleicht die Sehnenscheiden spalten, vielleicht eröffnete man dabei ein Gelenk, da kam die Eiterung und Pyämie dazu.

Man unterband desshalb lieber die radialis und ulnaris. Durch Eröffnung collateraler Wege kamen dann häufig Nachblutungen zu Stande.

Man unterband also noch die cubitalis; abermals Nachblutung. Ja, man ging dann noch weiter hinauf, man unterband die axillaris.

Heutzutage gibt es keinen anderen Grundsatz als das Gefäss in der Wunde zu unterbinden. Indem man die Wunde unter antiseptischen Cautelen und mit dem Esmarch'schen Schlauche angreift, kann man jede Arterie aufsuchen und unterbinden und das Spalten der Sehnenscheiden hat gar keine Bedeutung. Kurzum man unterbindet heutzutage fast ausnahmslos in der Wunde, was für den Arzt auf dem Lande, dem vielfach die nöthige Assistenz fehlt, von grosser Bedeutung ist.

Wichtig für den Arzt auf dem Lande ferner ist die Möglichkeit der gefahrlosen Eröffnung der tunica vaginalis zum Zwecke der Entfernung des erkrankten Hodens und seiner Adnexa, eine Operation, welche vor Einführung der antiseptischen Wundbehandlung selten einen ungestörten Wundverlauf darbot. Fast immer kam es zur stärkeren Reaction, die zum Mindesten die Heilung in die Länge zog, so dass die Kranken durchschnittlich nicht vor Ablauf von 4 Wochen das Bett verlassen konnten. Oft genug aber breitete sich unter hohem Fieber die Entzündung rasch in dem lockeren Zellgewebe des Hodensackes aus und führte zu Abscessbildung und Eitersenkungen am scrotum, am Damm und am Samenstrange. In manchen Fällen war sogar eine tödtliche Peritonitis die Folge der fortgeleiteten septischen Entzündung.

Jetzt ist die Operation nicht nur durchaus gefahrlos, sondern es kommt auch die Heilung ausserordentlich viel rascher zu Stande als früher.

Die Varicocele zu operiren war, wenn auch nach der am wenigsten eingreifenden Operationsmethode ausgeführt, immer ein Wagniss, da man nie vor dem Eintritte der Pyämie sich schützen konnte. Auch diese Operation ist mit der Antiseptik wieder in das Bereich des Arztes gerückt worden. Namentlich ist es die für den Arzt auf dem Lande so wichtige Operation der Herniotomie, deren Prognose sich seit Einführung der Antiseptik erheblich gebessert hat

Paul Vogt sprach sich bereits 1884 dahin aus, dass mit Einführung des antiseptischen Systemes in seine Klinik keine Herniotomie, wenn sie rechtzeitig ausgeführt werden konnte, einen tödtlichen Ausgang genommen habe. Paul Vogt verlangt aber zur Erreichung eines guten Erfolges, dass der Bruchschnitt nur unter Beobachtung antiseptischer Massregeln vorgenommen werde, dass der Bruchsack unter allen Umständen eröffnet werde, dass der Bruchinhalt vor der Reposition antiseptisch behandelt werde und dass die Heilung unter dem Schutze des antiseptischen Occlusiv-Verbandes erfolge.

Lister's Methode veranlasste ferner die Chirurgen bei eingeklemmten Brüchen der Herniotomie die sog. Radicaloperation unter streng antiseptischen Cautelen folgen zu lassen. Prof. von Nussbaum machte nemlich 1875 den Versuch, eine ganz alte Methode, welche ihrer Gefährlichkeit wegen verworfen worden war, mit antiseptischem Schutze wieder auszuüben. Er legte den durch Taxis entleerten Bruchsack bloss, nähte ihn oben an der Bruchpforte fest mit Catgut zu, und schnitt ihn unterhalb der Naht weg. Der Erfolg war ein glänzender. Seitdem löst man sogar die gefürchteten verwachsenen Hernien unter antiseptischem Schutze von ihren Adhäsionen los und lässt die Radicaloperation

folgen. Kurz die Radicaloperation ist durch die Antiseptik auch zum Gemeingute der Aerzte geworden.

Bei dem Fehlen einer sachverständigen Assistenz und den nöthigen Vorbereitungsmitteln wird wohl der Arzt auf dem Lande meist absehen müssen von grossen Operationen, wie z. B der Laparotomie, die ebenfalls eine Errungenschaft der Neuzeit ist.

Die serösen Höhlen, wie die Peritonealhöhle, welchen allen für gewisse Eingriffe und Läsionen, vornehmlich aber für Infectionserreger eine ungemeine Empfänglichkeit eigen ist, werden jetzt ohne Gefahr geöffnet und die Wundränder heilen ohne Reaction seit Benützung der Antiseptik.

Die segensreichsten Folgen hat eine streng durchgeführte Antiseptik bei Finger- und Handverletzungen, die so häufig dem Arzte auf dem Lande unterkommen.

Während die Tenorrhaphie bei der früher üblichen Therapie im permanenten Wasserbade nur vereinzelt dastand und nur an den Strecksehnen, dagegen nie an den mit complicirten Scheiden versehenen Beugesehnen gelingen konnte — ist sie seit Einführung des antiseptischen Verfahrens als eine sichere Operation gewonnen, die das Gebiet der conservativen Behandlung bei Handverletzungen um ein Bedeutendes erweitert. Die fortschreitenden Sehnenvereiterungen bleiben jetzt aus und die kleinen Gangränescirungen exfoliiren sich fieberlos. Somit können wir jetzt erst bei antiseptischer Wundbehandlung durch die Sehnennaht dem früher von Langenbeck ausgesprochenen idealen Postulat: »das Glied nicht bloss als Masse, sondern in seiner Function zu erhalten« in vollster Bedeutung des Wortes gerecht werden.

Die Antiseptik ermöglicht uns ferner, bei Sehnenscheidenentzündungen der Eiterung zuvorzukommen. Man legt in Narcose unter Anwendung des Esmarch'schen Schlauches die Sehnen frei, spaltet weithin die Scheide, wäscht nach allen Richtungen hin sorgfältig aus und drainirt. Dadurch gelingt es wie mit einem Schlage der Entzündung Herr zu

werden, das Fieber fällt sofort und die schwergefährdete Hand ist gerettet.

Ferner die crux medicorum, nemlich das so häufig vorkommende Panaritium, bildet für den Arzt auf dem Lande das dankbarste Feld, die Antiseptik zu cultiviren und zu Ansehen zu bringen. Will man Erfolge erzielen, so muss man sich losmachen von der Idee, dass die Eiterung erst reif werden müsse, um die Incision vorzunehmen. Durch die beim Volke so beliebten Breiumschläge und Pflaster wird dieser sog. »Wurm« oft bis zu einem schauerlichen Bilde gross gezüchtet — als Sehnen- und Knochennecrose, Sehnenverwachsung, Gelenkcontractur mit den daraus resultirenden unbrauchbaren Fingern und Händen. Eine frühzeitige Incision unter antiseptischen Cautelen rettet oft die Hand eines Mannes, der sich nur durch schwere Handarbeit ernähren kann.

Weiters wie oft kommt der Arzt in die Lage, amputiren und exarticuliren zu müssen? Seit Einführung der Antiseptik hat sich auch hiebei das Heilresultat bedeutend gebessert.

v. Nussbaum brachte in der vorantiseptischen Zeit von 17 Amputationen nur 6 durch — jetzt ist das Verhältniss so, dass keine 6 von 100 mehr sterben.

von Volkmann versichert, dass er jetzt in Einem Jahre mehr Oberschenkelamputirte heile als in seiner gesammten Thätigkeit vor Einführung der Antiseptik.

Paul Vogt verlor 1882/83 von 51 Fällen von Exarticulationen und Amputationen 4 Fälle, das ist ein Prozentsatz von 7,8.

Man ist sogar nicht mehr zufrieden damit, dass die Amputirten überhaupt heilen, man verlangt eine Heilung ohne Eiterung, eine Heilung per primam, die bislang noch ein frommer Wunsch war. Neuber führt die Bedingungen an, unter welchen die glatteste Heilung zu erzielen ist.

Von 105 Amputationen bei Esmarch endeten nur 8

letal. Neuber heilte davon primär unter Einem Verbande 41 Fälle.

Also auch bei den Amputationen kann der Arzt in der Landpraxis auf einen sicheren Erfolg rechnen, wenn er diesen Meistern nachfolgt und auf's peinlichste die Antiseptik cultivirt.

Indessen nicht nur die Erfolge in der Praxis sind grösser, auch die Verantwortlichkeit für den Arzt ist grösser. Wir tragen nicht nur für die kunstgerechte Anlegung des Verbandes, nein, wir tragen bei unserer Wundbehandlung auch für den gesammten Wundverlauf die Verantwortung.

Das »je t'ai pensé, que Dieu te guérisse« im Sinne des französischen Chirurgen hat keine Geltung mehr. Wir können uns auf keinen unglücklichen Zufall mehr hinausspielen, wenn wir einen Kranken an Pyämie verlieren. Da heisst es, hast du diese Bedingungen gesetzt, so muss auch dieser Erfolg eintreten und kein anderer. Minutiöse Genauigkeit in der Erfüllung der Vorbedingungen für eine Asepsis werden vom Arzte verlangt. Der Arzt, der heutzutage einen Schwerverletzten nur durch Ausserachtlassung der Antisepsis verliert, macht sich eines schweren Vergehens an seinem Nächsten schuldig und kann, wie es leider schon vorgekommen ist, schliesslich vor den Richter kommen. So erfolgreich also für den Arzt nach dem Obengesagten die Antiseptik sein kann, ebenso verantwortungsvoll ist sie für ihn bei ihren stricte durchzuführenden Normen.